



DOI: 10.5281/zenodo.4069994

UDC: [616.348/.351-006.6+616.366-003.7]-07



CONSIDERAȚII DIAGNOSTICE ȘI TERAPEUTICE ÎN ASOCIEREA CANCERULUI COLORECTAL CU LITIAZA BILIARĂ

DIAGNOSTIC AND THERAPEUTIC CONSIDERATIONS IN ASSOCIATION OF COLORECTAL CANCER WITH BILIARY LITHIASIS

Liuba Strelțov¹, Sergiu Revencu¹, Gheorghe Rojnovanu¹, A. Sângereanu², R. Gaidău², A. Gaitur²

¹ Catedra de Chirurgie nr. 1 „Nicolae Anestiadi”, Universitatea de Stat de Medicină și Farmacie „Nicolae Testemițanu”, Chișinău, Republica Moldova

² IMSP Spitalul Clinic Municipal “Sfântul Arhangel Mihail”, Chișinău, Republica Moldova

Rezumat

Obiective. Asocierea cancerului colorectal cu litiază biliară este raportată în 8-12% cazuri. Selectarea volumului intervenției chirurgicale rămâne o problemă de discuție. Scopul lucrării a fost de a analiza experiența în diagnostic și tratament al pacienților cu litiază biliară și cancer colorectal.

Material și Metode. Din 1456 pacienți tratați în 2011-2019 pentru litiază biliară, asocierea cu cancer colorectal s-a constatat în 8 cazuri: 3 – colonul transvers, 1 – colonul ascendent, 2 – unghiul ileocecal, 2 – colonul stâng.

Rezultate. În 2 cazuri de subocluzie, colica biliară a mascat cancerul colorectal drept, primar fiind efectuată colecistectomia laparoscopică. În cazul ocluziei acute totale, pacienții au fost respitalizați peste 3 săptămâni (1 caz) și 2 luni (1 caz). Patologia a fost rezolvată prin: hemicolectomie dreaptă cu anastomoză latero-laterală. În cancerul de colon drept (3 cazuri) și cancerul de colon stâng (1 caz) cu ocluzie acută, litiaza a fost confirmată la ultrasonografie. Colecistectomia a fost efectuată simultan cu hemicolectomia și anastomoză primară. În cazul tumorii cu distrucție și abces paratumoral pe stânga s-a practicat operația Hartmann, colecistectomia fiind temporizată. Perioada postoperatorie s-a complicat cu supurația plăgii – 1 caz, mortalitate postoperatorie nu s-a constatat.

Concluzii. Asocierea litiazei biliare este mai frecventă cu cancerul de colon drept. Antecedentele litiazice documentate într-o ocluzie parțială pot cauza erori frecvente de diagnostic. Efectuarea intervențiilor chirurgicale simultane depinde de stadializarea CR colon și prezența complicațiilor supurative.

Cuvinte cheie: litiază biliară, cancerul colorectal, tratament chirurgical

Abstract

Objectives. The association of colorectal cancer with biliary lithiasis is reported in 8-12% cases. Selecting the volume of surgery remains a question of discussion. The aim of the study was to analyse the experience of diagnosis and treatment of patients with biliary lithiasis and colon cancer.

Material and Methods. Of the 1456 patients, treated during 2011-2019 years, for biliary lithiasis, association with colon cancer was found in 8 cases, 3 – transverse colon, 1 – ascending colon, 2 – ileocecal angle, 2 – left colon.

Results. In 2 cases of partial occlusion, biliary colic concealed the sign of the right colon cancer. Laparoscopic cholecystectomy was firstly performed. For total acute occlusion, the patients were hospitalized repeatedly after 3 weeks (1 case) and 2 months (1 case). The pathology was resolved by: right hemicolectomy with primary anastomosis. In right colon cancer (3 cases) and left colon cancer (1 case), with signs of total obstruction, lithiasis was confirmed at ultrasonography. Cholecystectomy was performed simultaneously with hemicolectomy and primary anastomosis. In case of a tumor with destruction and peritumoral abscess, Hartmann procedure was performed on the left colon and cholecystectomy was delayed. The postoperative period was complicated by wound infection (1 case), with no mortality.

Conclusion. It is more common, the association of biliary lithiasis with right colon cancer. The known history of lithiasis, in a partial occlusion, can cause frequent diagnostic errors. Performing simultaneous surgery depends on the staging of the colon cancer and the presence of bacterial infection complications.

Keywords: gallstone, colorectal cancer, surgical treatment

Introducere

Asocierea cancerului colorectal (CCR) cu litiaza biliară este raportată în literatură în 8-12% din cazuri. Considerat ca a doua cauză de deces prin neoplazii, la nivel mondial, cu circa 770000 de decese anual, cancerul colorectal reprezintă 15% din toate patologiile maligne. Incidența netă a CCR în țările Uniunii Europene este de 58 cazuri la 100 000 populație, pe an, iar mortalitatea este de 30 cazuri la 100000 locuitori, pe an

[1, 2]. Cancerul colorectal afectează, în proporții egale, ambele sexe. Conform statisticilor, frecvența acestei forme la bărbați este de (663000 cazuri – 10% din toate cazurile de cancer) și la femei (5710000 cazuri – 9,4% din toate cazurile de cancer) [3, 4]. În Republica Moldova, conform datelor epidemiologice, în ultimii ani, morbiditatea și mortalitatea prin CCR înregistrează o continuă creștere, în 2008 mortalitatea constituind – 12,2%, iar în 2018 – 13,8% [5, 6]. La rândul său, litiaza biliară, la fel, este

o patologie frecventă, cu o rată globală de afectate a populației mai mare de 20% [7, 8]. Deși prezența litiazii biliare a fost vizată în mod repetat, cu un risc crescut de cancer colorectal, multiple studii prezintă CCR drept cauză de apariție a bolii litiazice [9, 10, 11].

Particularitatea clinică a acestor concomitențe este, de obicei, urgența medico-chirurgicală pentru care se adresează pacientul în staționar și care ar putea fi cauza unor erori în diagnostic și tactica de tratament. Conform cercetărilor, asocierea acestor două patologii, frecvent, ar putea duce la omiterea diagnosticului de CCR la pacienții litiazici, în cazul interpretării greșite a manifestărilor clinice și stabilirea prematură a diagnosticului [16, 18, 19]. Totuși, datele cunoscute nu sunt suficient de convingătoare pentru a justifica "screening"-ul existent la această grupă de pacienți [11, 12]. Selectarea volumului intervenției chirurgicale, la fel, rămâne continuu o problemă de dispută. Rezolvarea chirurgicală simultană, într-o singură ședință, a ambelor patologii, sau efectuarea unor intervenții chirurgicale etapizate prezintă cele două dileme, care necesită a fi soluționate.

Pentru a răspunde acestor provocări, am efectuat un studiu retrospectiv, care a avut drept scop analiza experienței diagnosticului și tratamentului pacienților cu asociere de litiază biliară și cancer colorectal.

Material și metode

Studiul a fost unul clinic retrospectiv realizat, cu includerea pacienților tratați în secțiile de profil chirurgical ale IMSP Spitalul Clinic Municipal "Sfântul Arhanghel Mihail", Chișinău, Republica Moldova, în perioada anilor 2011-2019. Am analizat fișele de observație, protocoalele operatorii și rezultatele examenului histopatologic din baza de date a IMSP Spitalul Clinic Municipal "Sfântul Arhanghel Mihail". Cercetarea a fost începută după obținerea aprobării Comitetului de etică instituțional.

Criterii de includere în studiu a pacienților au fost:

1. Pacienții cu litiază biliară și cancer colorectal.
2. Vârsta 25-85 de ani.

Criterii de excludere din studiu a pacienților au fost:

1. Pacienții diagnosticați cu litiază biliară, fără asociere de cancer colorectal.
2. Bolnavi confirmați cu cancer colorectal, fără concomitență de litiază biliară.

Cazurile ce au îndeplinit criteriile expuse au fost incluse în studiu. A fost elaborat un chestionar, care a cuprins: rezultatele examenului primar, cu evidențierea manifestărilor clinice caracteristice, rezultatele bacteriologice ale testelor de laborator și a investigațiilor paraclinice: ultrasonografia (USG), tomografia computerizată (TC), Radiografia abdominală simplă și cu contrast, Colonoscopie. Tratamentul chirurgical aplicat și rezultatele postoperatorii. Datele fiecărui caz au fost înregistrate retrospectiv, în cadrul unei fișe standardizate și procesate utilizând programul MS Excel.

Rezultate

În perioada anilor 2011-2019, în clinică au fost tratați pentru litiază biliară 1456 pacienți, iar pentru cancer colorectal – 105 bolnavi. Concomitența patologiilor s-a constatat în 8 cazuri, prezentând o incidență de 7,61% cu atribuire patologiei canceroase. Maladia colorectală a prezentat următoarele tipuri de localizare: 3 cazuri – colonul transvers, 1 caz – colonul ascendent, 2 cazuri – unghiul ileocecal, 2 cazuri – colonul stâng (Figura 1).

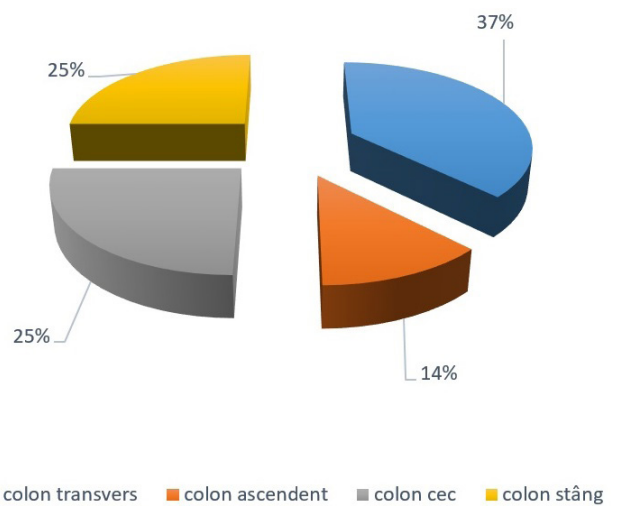


Figura 1. Localizarea tumorilor maligne ale colonului

Analiza materialului a prezentat o prevalență ușoară a sexului feminin în patologie – 5 femei (62,5%) și 3 bărbați (37,5%). Vârsta pacienților a variat de la 58 până la 82 ani, cu o prevalență semnificativă în grupa de 61-70 ani. Vârsta medie a constituit $X_n \pm ES = 67,98 \pm 11,03$ ani. (Figura 2).

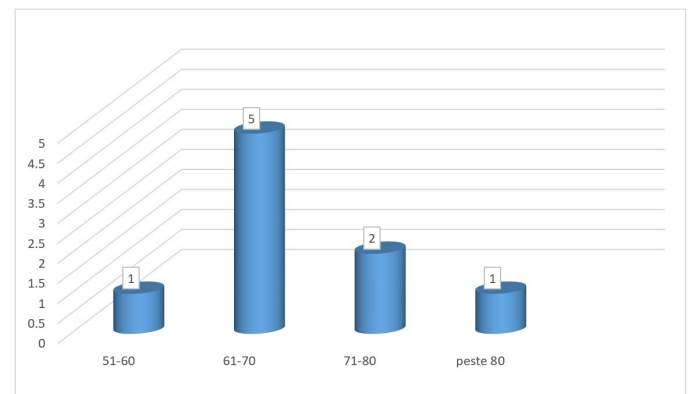


Figura 2. Frecvența patologiei în dependență de vârstă.

Toți pacienții au fost spitalizați în mod urgent. Motivele de spitalizare au fost variate, de la dureri colicative epigastrice, cu sindrom subocluziv, în 2 cazuri, la dureri abdominale colicative difuze, distensie pronunțată și date certe de întrerupere a tranzitului intestinal, 5 pacienți au raportat diaree recurentă în anamneză, 2 pacienți au prezentat rectoragii în antecedente. Anamnezic de litiază biliară a fost cunoscut în 5 cazuri. În 3 cazuri litiaza biliară concomitentă a fost diagnosticată la examenul ultrasonografie (USG) (Tabelul 1).

Din gama de investigații instrumentale, USG a fost utilizată drept metodă de primă intenție la un pacient cu urgență medico-chirurgicală, dar, prioritar, la pacienții cu anamnezic de litiază biliară. Procedura a prezentat date de litiază colecistică acută – 1 caz (Figura 3) și cronică în 7 cazuri. În sindromul de ocluzie intestinală s-au constatat anse intestinale balonate, cu conținut lichidian. În 3 cazuri – date de îngroșare și modificare a structurii peretelui colic, cu margini nereliefate, lumen neregulat cu dilatare retrogradă, vizualizate la USG, au sugerat etiologia canceroasă a ocluziei. Utilizată și cu scop de stadializare a malignității, procedura a relatat, într-un caz, un proces avansat cu date de metastazare în ficat.

Tabelul 1

Caracteristicile clinice manifeste în grupul de studiu.

Simptome	Pacienți (n=8) Frecvența absolută	Pacienți (n=8) Frecvența procentuală
Dureri colicative în flancul drept	2	25%
Dureri abdominale colicative difuze	6	75%
Distensie abdominală	8	100%
Tulburări de tranzit, cu sindrom subocluziv	2	25%
Tulburări de tranzit, cu întrerupere totală a tranzitului intestinal	6	75%
Rectoragii în antecedente	2	25%
Scădere ponderală	4	50%
Anemie	5	62,5%
Diaree recurentă în anamneză	5	62,5%

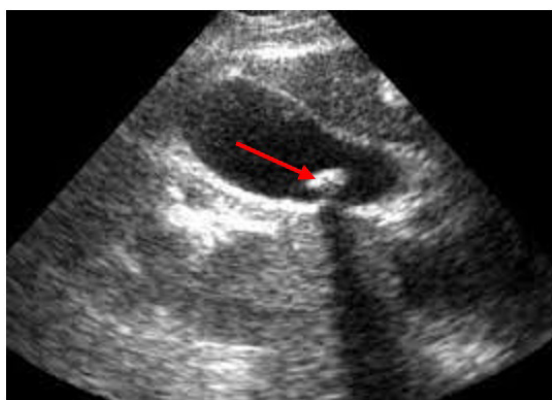


Figura 3. USG în diagnosticul litiazei biliare asociată cu CCR.

Mai elocvente, în diagnosticul sindromului ocluziv, au fost metodele radiologice de investigație care au confirmat o ocluzie intestinală acută în 6 cazuri. (Figura 4).

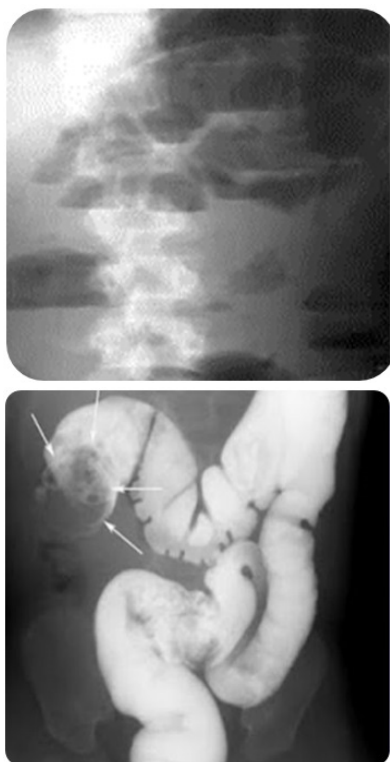


Figura 4. Investigațiile radiologice în diagnosticul ocluziei CCR asociate litiazei biliare.

Colonoscopia s-a aplicat la un singur pacient, cu date de ocluzie subtotală, confirmând vizual maladia, macroscopic și microscopic, prin puncție și biopsie. TC s-a practicat la un pacient respitalizat peste 3 săptămâni după colecistectomie laparoscopică primară, cu dureri severe abdominale, grețuri, vome și reținerea tranzitului intestinal, suspectat, totodată, și pentru un puseu de pancreatită acută.

Tactica medico-chirurgicală a fost selectată în dependență de manifestările clinice prevalente, starea generală a pacientului și rezultatele investigațiilor. La 2 pacienți cu sindrom subocluziv, dereglările de tranzit au fost atribuite simptomatologiei biliare predominante: într-un caz – colecistitei acute confirmate clinic și instrumental, în al doilea – colicii biliare, care, după cupare, a prezentat o ameliorare a stării pacientului. Acești bolnavi au suportat, inițial, colecistectomie laparoscopică cu o evoluție favorabilă postoperatorie și externare la a 7-a, și, respectiv, a 5-a zi de spitalizare. Rezolvarea patologiei biliare, care a voalat cancerul de colon drept existent, a ameliorat starea bolnavilor pentru un timp scurt. Cu simptome clinice de ocluzie acută totală, pacienții au fost respitalizați peste 3 săptămâni – 1 caz și 2 luni – 1 caz. Rezolvarea chirurgicală, în ambele situații, a fost – hemicolectomia dreaptă cu ileo-transverso-anastomoză latero-laterală (Figura 5).

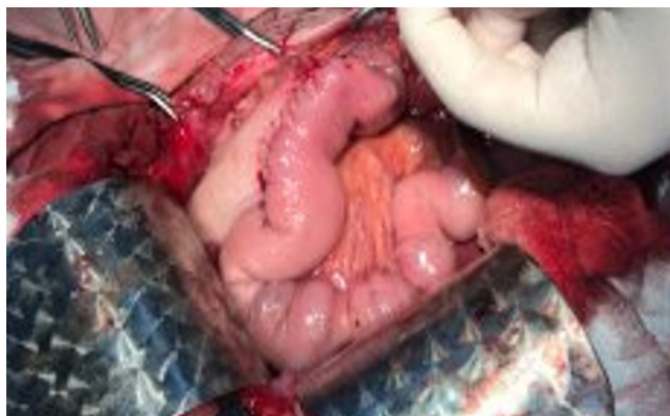

Figura 5. Hemicolectomie dreaptă, cu anastomoză latero-laterală.

Pentru sindromul de ocluzie intestinală acută asociat litiazei biliare confirmate, în situațiile posibile am optat pentru rezolvarea sincronă a ambelor patologii într-o singură ședință operatorie. În 4 cazuri de CCR a colonului drept și un caz de CCR a colonului stâng, cu semne de ocluzie intestinală acută, colecistectomia a fost efectuată simultan cu hemicolectomia și anastomoza primară (Figura 6)

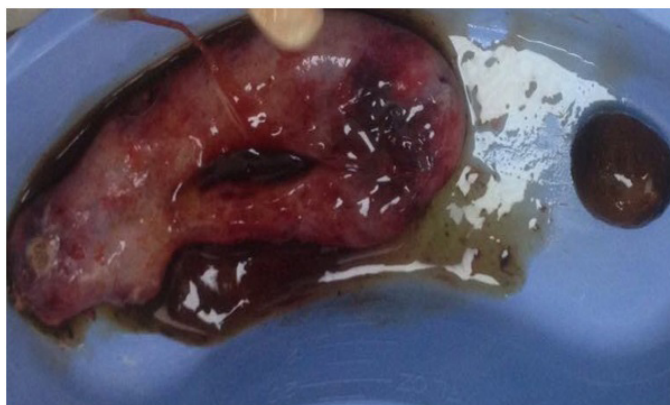


Figura 6. Colecistectomia simultană hemicolectomiei.

În cazul tumorii în distrucție, cu abces paratumoral pe stânga, la un pacient cu metastaze la distanță T4N1M1, s-a practicat operația Hartmann, colecistectomia fiind omisă și recomandată numai în caz de indicații vitale absolute.

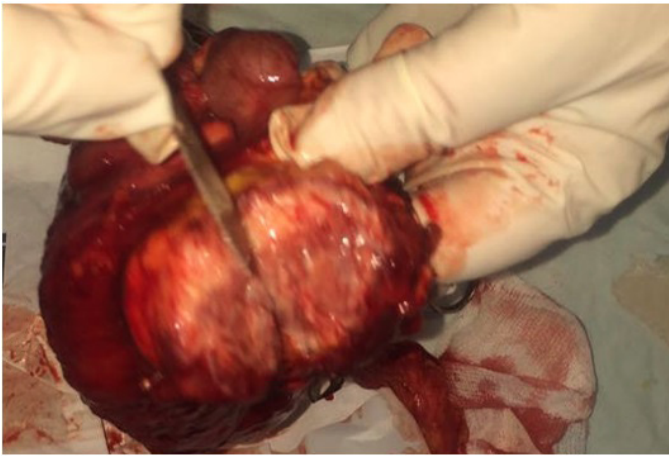


Figura 7. Adenocarcinom de colon stâng cu obstrucție totală.

Morbiditatea postoperatorie precoce a prezentat un caz de supurație de plagă. Mortalitate în perioada postoperatorie precoce nu s-a constatat. Cinci decese, survenite în perioada tardivă postoperatorie, au fost influențate de stadializarea CCR, răspunsul la tratamentul specific chimioterapeutic și recidiva procesului tumoral în 2 cazuri. Rata de supraviețuire minimă a fost de 3 luni, maximală – 8 ani. Trei pacienți mai sunt în viață.

Discuții

Multiple studii prezintă litiaza biliară drept factor favorizant, ce crește pericolul apariției cancerului colorectal. Rolul acizilor biliari este menționat ca unul esențial în carcinogeneza colorectală, accentuându-se hiperproducerea, absorbția, degradarea și acțiunea acizilor asupra mucoasei intestinale [10, 11]. Chiong C, Cox MR și colab., studiind relația dintre colelitiază, colecistectomie și cancer colorectal, au stabilit că există un risc statistic semnificativ de cancer colorectal în colelitiază, atribuind un rol primordial dereglărilor mecanismului de producere și metabolizare a acizilor biliari, însă, pentru pacienții supuși colecistectomiei, nu au fost evidențiate riscuri suplimentare [9]. Totuși, meta-analiza efectuată de Jorgensen și colab. a evidențiat prezența unei expuneri crescute de carcinom de colon proximal la pacienții ce au fost tratați chirurgical pentru litiază biliară [10]. Actualmente multiple publicații sugerează creșterea pericolului de cancer de colon proximal la pacienții suferinzi de litiază biliară, care abia urmează să suporte un tratament chirurgical [11, 15]. Studiile efectuate de Lin HL și colab. au demonstrat că pacienții cu colecistită acută și colangită au prezentat un risc mai mare de a dezvolta cancerul colorectal, comparativ cu pacienții biliari asimptomatici. Această cercetare, de asemenea, nu a constatat nici o diferență statistică semnificativă, în ceea ce privește pericolul malignizării în timp, la pacienții supuși colecistectomiei, comparativ cu grupul de bolnavi cu colelitiază, care nu au fost încă supuși tratamentului operator [12]. Examinând 105 fișe de observație a pacienților, tratați în perioada 2011-2019, pentru CCR, am constatat la un singur pacient anamnezic de colecistectomie, efectuată cu 15 ani în urmă, date ce prezintă o relație cronologică statistic ne semnificativă. Asocierea, însă, a litiazei biliare și CCR, prezentă în 8 cazuri (7,61%), atribuite maladiei oncologice, este apropiată

datelor de literatură 8-20%, cu o deviație ușoară cauzată, posibil, de specificul instituției, care nu este specializată în tratamentul patologiei oncologice. Localizarea prevalentă a tumorii maligne în colonul drept, apreciată în observația noastră în 6 cazuri (75%), este în concordanță cu studiile prezentate de Jorgensen T și colab. [10]. Prevalența sexului feminin în cercetare – 62,5%, constatată de noi, nu este în corespundere totală cu datele de literatură. Studiul realizat de Seydaolu G și colab., relevă date de 55,5% bărbați și 44,5% femei [13]. În cercetările prezentate de WM Castleden și colab., grupul de sex feminin prezenta – 58%, fiind în conformitate cu studiul nostru [14]. Intuim această prevalență legată de incidența crescută a litiazei biliare la femei. Vârsta medie de 67,98±11,03 ani, apreciată de noi, este corelată cu datele relatate de Ovidiu Fabian și colab. [16], însă Yamaji Y și colab., expun date de prezență a asocierii colelitiazei și CCR la pacienți mai tineri, cu o vârstă medie de 46,1 ani [15]. Explicația ar veni din ipoteza că cancerul colorectal este considerat unul dintre cei mai clari markeri ai tranziției epidemiologice și nutriționale, legate de condițiile socio-economice, alimentație și stilurile de viață în diferite populații. Conform publicațiilor de specialitate, semnele și simptomele tumorilor tractului digestiv inferior, în diferite stadii de evoluție, sunt nespecifice, situație ce poate cauza o interpretare incorectă sau chiar o ignorare inițială a simptomelor de disconfort abdominal, tulburări moderate de tranzit intestinal și anorexie [3, 10, 11]. Riscul erorilor este mai evident în cazul unui pacient cu o urgență medico-chirurgicală, care expune și un anamnezic de litiază biliară [17, 18, 19, 22]. Ovidiu Fabian și colab. prezintă cunoscuta noțiune de "diagnostic eronat", catalogat prin următorii termeni: absent, greșit sau întârziat [16]. Conform literaturii, erorile de diagnostic, întârzierea sau omiterea totală a unei patologii în asociere, pot fi generate de: greșeli neimputabile medicului sau sistemului de sănătate, greșeli de sistem și greșeli cognitive [16, 18]. Greșelile neimputabile pot fi dictate de un tablou clinic atipic, care ar avea simptome similare unei alte afecțiuni, sau de necooperanța pacientului, cauzată de starea gravă, ori ascunderea unor date. Greșelile de sistem provin, mai frecvent, din cauza unui management defectuos, cu profilarea diferitor probleme tehnice cauzate de instrumentar și echipamente defecte, cât și fluxuri organizatorice necorespunzătoare. Greșelile cognitive, numite și greșeli de percepție, pot avea originea în faza de obținere a datelor clinice și paraclinice, interpretarea lor, în generarea ipotezelor diagnostice și în verificarea diagnosticului stabilit [16, 17, 18]. Actualmente, cunoștințele și abilitățile insuficiente ale personalului medical sunt considerate cea mai rară cauză de erori cognitive [17, 20]. Deși practic, prezența la triaj a unui bolnav cu dureri severe abdominale, cunoscut cu boală litiazică, sugerează drept prim pas evaluarea litiazei biliare și excluderea colecistitei acute posibile. „Mirajul primei leziuni descoperite” [19] poate duce la omiterea unui eventual cancer colorectal asociat, atât la explorarea preoperatorie, cât și la inspecția cavității abdominale din cursul colecistectomiei laparoscopice, care, actualmente, se consideră "standardul de aur" în rezolvarea litiazei biliare. Însă, pe lângă toate avantajele cunoscute, colecistectomia laparoscopică are un mare dezavantaj: posibilitatea mai redusă de explorare a cavității peritoneale, comparativ cu operația deschisă. Dacă, în cazul operației deschise, chirurgul are posibilitatea explorării abdominale prin inspecție și palpare, în cazul operației laparoscopice explorarea se limitează la inspecție, iar, uneori, inspecția se limitează la etajul supravezicolic [16, 19, 21]. Omiterea inițială a diagnosticului de CCR, în cele 2

cazuri de patologie concomitentă, tratate în clinică, poate fi justificată, de prevalența simptomatologiei biliare, asociată cu un sindrom inflamator, la ambii pacienți. În ambele cazuri, tumora a fost localizată pe colonul drept, cu date de ocluzie intestinală parțială la prima spitalizare și cedarea semnelor de ocluzie intestinală după medicație. În cazul nostru, diagnosticul de CCR a fost unul întârziat, cauzat de greșeli neimputabile, generate de colecistita litiatică acută, stabilită clinic și paraclinic la un pacient, și, în alt caz, de colica biliară, cupată cu date de hidrops vezicular la USG. Retrospectiv însă, conștientizăm că utilizarea TC pentru diagnostic, la acești pacienți, ar fi evidențiat, din start, patologia asociată și ar fi permis o abordare sincronă din prima ședință. Într-un studiu, realizat de Boyle P și colab., este stipulat că colonoscopia este considerată una dintre cele mai importante investigații de "screening", în diagnosticul cancerului colorectal, la pacienții supuși colecistectomiei [22]. Opțiunea pentru efectuarea colonoscopiei în "screening"-ul de reducere a incidenței CCR, însă, în urgența medico-chirurgicală, ce vizează o asociere a CCR cu colelitiaza, asocierea metodelor imagistice cu cele radiologice prezintă o valoare mai mare în pentru diagnostic și selectarea tacticii de tratament.

În acest studiu am prezentat două patologii chirurgicale frecvente, care, existând individual, pot manifesta complicații severe evolutive, cu un prognostic vag. Asocierea lor prezintă situații mai susceptibile, cu dificultăți serioase în selectarea factorilor de decizie de management al pacientului. Din numărul mic de publicații la acest subiect, se poate concluziona că prevalează opinia rezolvării simultane a ambelor patologii. Conform expunerilor – chirurgia combinată, pentru leziuni sincrone, prezintă potențiale avantaje: minimalizarea timpului de spitalizare a pacientului, reducerea numărului de spitalizări repetate, care ar contribui la reducerea costurilor, reducerea riscurilor repetate anestezico-operatorii [23, 24, 25, 26]. Hye Jin Kim și colab. prezintă rezultate ale chirurgiei simultane, prin

abord laparoscopic, pentru asocierea de litiază biliară și CCR. Intervenția, însă, este utilizată în stadii precoce, la pacienții cu o expansiune tumorală nesemnificativă, fără întrerupere totală de tranzit și semne de ocluzie intestinală acută [25]. Chan KM și colab., făcând o analiză statistică evolutivă a operațiilor sincrone laparoscopice și clasice, în asocierea colelitiazei și CCR, nu au evidențiat tipul de abordare drept un pericol semnificativ în recidiva tumorală, ci au menționat recidiva dependentă de stadiul de expansiune a tumorii la intervenția primară [27]. În ansamblu, datele de literatură relatate sugerează ideea că intervenția sincronă este cea mai bună alegere, în cazul pacienților cu CCR și litiază biliară coexistente, în ce privește fezabilitatea tehnică și siguranța oncologică, însă, practic, am întâlnit situația unui pacient, depășit oncologic, la care rezolvarea unimomentană a litiazei biliare cronice cu CCR nu a avut nici un impact în prognosticul evolutiv al pacientului. Considerăm că individualizarea atitudinii medico-chirurgicale, în dependență de caz, va contribui la micșorarea morbidității și mortalității în asocierea colelitiazei și CCR.

Concluzii

1. Litiata biliară este, în mod semnificativ, mai frecvent asociată cu cancerul de colon drept, comparativ cu cancerul de colon stâng, prezentând o rată de 75% cazuri.

2. Antecedentele litiatice documentate într-o ocluzie parțială pot cauza erori frecvente, cu omiterea diagnosticului de cancer colorectal, ce sugerează necesitatea unei vigilențe sporite în selectarea programului de investigații, la această grupă de pacienți.

3. Efectuarea intervențiilor chirurgicale sincrone, constituie varianta electivă de soluționare a asocierii colelitiazei și CCR, însă, selectarea tipului de abord și volumului operator, depinde de stadializarea CR de colon și prezența complicațiilor supurative.

Bibliografie

1. Center MM, Jemal A, Smith RA, et al. Worldwide variations in colorectal cancer. *CA Cancer J Clin.* 2009;59(6):366–78.
2. Bray F, Jemal A, Grey N, et al. Global cancer transitions according to the Human Development Index (2008-2030): a population-based study. *Lancet Oncol.* 2012;13(8):790–801.
3. Gosavi S, Mishra RR, Kumar VP. Study on the Relation between Colorectal Cancer and Gall Bladder Disease. *J Clin Diagn Res.* 2017;11(3):OC25 OC27.
4. Libutti SK, Salty LB, Rustigi AK et al. Cancer of the colon. In: De Vita VT Jr., Hellman S, Rosenberg SA, editors. *Cancer: Principles and Practice of Oncology*, 7th edition. Philadelphia: Lippincott Williams & Wilkins; 2005. p. 1061-1109
5. Rotaru N., Timotin C., Cobiileanu L., Țibrigan T. Diagnosticul imagistic al cancerului colorectal. *Sănătate publică, economie și management în medicină.* 2012; 4(43):109-110. Romanian.
6. Ștepa S. Epidemiologia cancerului colorectal în Republica Moldova. *Analele Științifice ale USMF "N. Testemițanu".* 2010;2(11):239-244. Romanian.
7. Shaffer EA. Gallstone disease: epidemiology of gallbladder stone disease. *Best Pract Res Clin Gastroenterol.* 2006;20(6):981-996.
8. Acalovschi M. Calculi biliari ai colesterolului de la epidemiologie la prevenire. *Jurnal Medical Postuniversitar.* 2001; 4/1V77:221-229.
9. Chiong C, Cox MR, Eslick GD. Gallstone disease is associated with rectal cancer: A meta-analysis. *Scand J Gastroenterol.* 2012;47(5):553–564.
10. Jorgensen T, Rafaelsen S. Gallstones and colorectal cancer-there is a relationship, but it is hardly due to cholecystectomy. *Dis Colon Rectum.* 1992;35(1):24-28.
11. Nogueira L, Freedman ND, Engels EA, Warren JL, Castro F, Koshiol J. Gallstones, cholecystectomy and risk of digestive system cancers. *Am J Epidemiol.* 2014;179(6):731–39.
12. Lin HL, Lin HC, Lin CC, Lin HC. Increased risk of colorectal cancer among patients with biliary tract inflammation: A 5-year follow-up study. *Int J Cancer.* 2010;28(2):447–52.
13. Seydaolu G, Özer B, Arpacı N, Parsak CK, Eray IC. Trends in colorectal cancer by subsite, age, and gender over a 15-year period in Adana, Turkey: 1993-2008. *Turk J Gastroenterol.* 2013;24(6):521–31.
14. Castleden WM, Doouss TW, Jennings KP, Leighton M. Gallstones, colon carcinoma and diverticular disease. *Clin Oncol.* 1978;4(2):139–144.
15. Yamaji Y, Okamoto M, Yoshida H, Kawabe T, Wada R, Mitsushima T, et al. Cholelithiasis is a risk factor for colorectal adenoma. *Am J Gastroenterol.* 2008;103(11):2847–52.
16. Ovidiu Fabian, Mircea Cazacu, Ioan Șimon; Emilia Pătruț Riscul întârzierii diagnosticului la pacienți cu cancer colorectal asociat litiazei biliare. *Jurnalul de Chirurgie (Iași).* 2012;8(3):615-618. Romanian.

17. Newman-Toker DE, Pronovost PJ. Diagnostic errors-the next frontier for patient safety. *JAMA*, 2009; 301(10):1060-1062.
18. Graber ML, Franklin N, Gordon R. Diagnostic error in internal medicine. *Arch Intern Med*. 2005; 165(13):1493-1499.
19. Păun I, Florescu M, Coaja F, et al. Mirajul primei leziuni (litiiza veziculară și colecistectomia laparoscopică pot întârzi diagnosticul de cancer colic. *Chirurgia (București)*. 2005;100(4):373-376.
20. Graber M, Gordon R, Franklin N. Reducing diagnostic errors in medicine: what's the goal? *Acad Med*. 2002; 77(10):981-992.
21. Junger W, Junger WG, Hutter J, Miller K, Moritz E. Delayed diagnosis of malignant tumors missed at laparoscopic cholecystectomy. *Surg Endosc*. 1997; 11(10):1010-1012.
22. Boyle P, Leon ME. Epidemiology of colorectal cancer. *Br Med Bull*. 2002;64(1):1-25.
23. Wysocki A, Lejman W, Bobrzynski A. Abdominal malignancies missed during laparoscopic cholecystectomy. *Surg Endosc*. 2001;15(9):959-961.
24. Walsh PF, Crawford D, Crossing FT, Sutherland GR, Negrette JJ, Shand J. The value of immediate ultrasound in acute abdominal conditions: a critical appraisal. *Clin Radiol*. 1990; 42(1):47-49.
25. Kim HJ, Choi GS, Park JS, Park SY, Jun SH. Simultaneous laparoscopic multi-organ resection combined with colorectal cancer: Comparison with non-combined surgery *World J Gastroenterology*. 2012; 18(8):806-813.
26. Tagaya N, Kasama K, Suzuki N, Taketsuka S, Horie K, Kubota K. Simultaneous laparoscopic treatment for diseases of the gallbladder, stomach, and colon. *Surg Laparosc Endosc Percutan Tech*. 2005;15(3):169-171.
27. Chan KM, Yeh TS, Jan YY, Chen MF. Laparoscopic cholecystectomy for early gallbladder carcinoma: long-term outcome in comparison with conventional open cholecystectomy. *Surg Endosc*. 2006;20(12):1867-1871.

Recepționat – 21.08.2020, acceptat pentru publicare – 06.10.2020

Autor corespondent: Liuba Strelțov, e-mail: liuba.streltov@usmf.md

Declarația de conflict de interese: Autorii declară lipsa conflictului de interese.

Declarația de finanțare: Autorii declară lipsa de finanțare.

Citare: Strelțov L., Revencu S., Rojnoveanu Gh., Sângereanu A., Gaidău R., Gaitur A. Considerații diagnostice și terapeutice în asocierea cancerului colorectal cu litiiza biliară [Diagnostic and therapeutic considerations in association of colorectal cancer with biliary lithiasis]. *Arta Medica*. 2020;76(3):53-58.