



EVOLUȚIE PARTICULARĂ A UNOR CAZURI DE TROMBOZĂ PORTO-MEZENTERICĂ DUPĂ SPLENECTOMIE, LA PACIENȚII CU CIROZĂ

PARTICULAR DEVELOPMENT OF CASES OF PORTO-MESENERIC THROMBOSIS AFTER SPLENECTOMY, IN PATIENTS WITH CIRRHOSIS

Vladimir Cazacov, d.h.ș.m, prof. universitar
Catedra chirurgie nr.2, USMF "Nicolae Testemițanu"

Rezumat

Tromboza axului venos spleno-porto-mezenteric rămâne, în condițiile chirurgiei hipertensiunii portale, o complicație frecventă, cu pronostic rezervat. Lucrarea urmărește incidența complicațiilor trombotice prin studierea retrospectivă a 387 pacienți cu ciroză hepatică tratați chirurgical pentru splenopatie portală, aflați în diferite stadii și etape postoperatorii de evoluție a bolii. Sunt discutate probleme tactice particulare ridicate de această complicație, aspectele ce țin de tratament și monitorizare postterapeutică.

Summary

Thrombosis of the spleno-porto-mesenteric venous shaft remains, under the conditions of the portal hypertension surgery, a frequent complication with a reserved prognosis. The work follows the incidence of thrombotic complications by retrospectively studying 387 patients with hepatic cirrhosis surgically treated for portal splenopathy, at different stages of disease evolution and postoperative stages. Particular tactical issues raised by this complication, treatment and post-therapeutic monitoring aspects are discussed.

Introducere

Chirurgia hipertensiunii portale adresată cazurilor selecționate de bolnavi cu ciroză hepatică are un risc crescut de morbiditate și mortalitate, care variază, după diferite statistici, între 20 - 60% și 1,2% - 19%, respectiv [1, 12, 16]. O componentă importantă a evoluției postoperatorii este apariția complicațiilor trombotice în sistemul venos portal, preocuparea majoră fiind impactul acestora asupra cursului evoluției cirogene [3, 4, 16]. Studiile [8, 11, 13, 15, 17] demonstrează că tromboza axului venos splenoportal (TAVS) reprezintă una din cele mai frecvente complicații întâlnită postsplenectomie, prevalența căreia variază între 0,5 la 26%. Sunt analizați factorii de risc înalt de a dezvolta complicații trombotice, cauzele trombozei benigne (condiție protrombotică generală), situația din domeniul modificărilor hemodinamicii portale reprezentată de scăderea fluxului sanguin în sistemul port și de creșterea trombocitelor postsplenectomie, precum și măsurile preventive de combatere a factorilor de risc [1 - 3, 7, 10, 14]. Mai mult, literatura de specialitate prezintă o serie de dovezi care indică o relație strânsă între TAVS (forma acută și cronică, parțială sau completă) și nivelul presiunii portale, de regulă ridicat, asociație independentă și negativă, de regulă tradusă cu un pronostic rezervat (dezvoltarea ascitei, venelor esofagiene cu efracție și hemoragiei variceale) și a altor multiple amenințări la adresa pacienților splenectomizați [1, 3, 6, 7]. Rezultatele studiilor permit să concluzionăm că cunoașterea riguroasă a riscurilor perioperatorii asociată cu o atitudine corectă intraoperatorie

pot ameliora outcome-ul tratamentului administrat, reduce costurile tratamentului și îmbunătăți prognosticul pacienților cirofici tratați chirurgical [3, 9, 16, 17]. De asemenea, se subliniază faptul că managementul pacienților cu TAVS în perioada acută este extrem de important pentru obținerea unor criterii ce ar putea duce la o recanalizare sau liză totală a trombului din sistemul venos portal. Cu toate acestea, actual nu este un consens general pentru tratamentul profilactic și curativ al TAVS, care i-ar conferi echipei multidisciplinare, angajată în tratamentul bolnavilor cirofici cu statut postchirurgical, o implicare mai mare în asistența corectă a cazului. Recomandările specifice în această direcție susțin că toți pacienții cu TAVS trebuie să accepte un tratament anticoagulant de durată, dar rezultatele acestuia sunt modeste și numai la o proporție variabilă de pacienți, preponderent la cei cu forma acută, parțială sau completă, a trombozei sistemului porto-mezenteric [7, 15, 16]. Un volum amplu de dovezi este în favoarea screeningului de risc a pacientului cirotic chirurgical asistat care, în viziunea multor studii, poate fi în măsură să prezică apariția complicațiilor trombotice, să ajute diagnosticarea lor într-un stadiu incipient (acut) și să instituie un tratament anti-trombotic asociat cu creșterea supraviețuirii [3, 6, 9, 16]. În același timp, nu există un consens între medicii specialiști cu privire la momentul inițierii screeningului, asupra intervalelor optime de supraveghere, precum și asupra managementului trombozei și retrombozei de la nivelul sistemului porto-mezenteric. Mai mult, metodele de rezolvare terapeutică ale TAVS se regăsesc într-un număr

mic de cazuri în datele din literatură. În ultimii ani, multiple date din literatura de specialitate [1, 6, 7, 9, 16] au arătat că specificul acestor bolnavi impune un abord multidisciplinar, cu evaluare clinico-imagistică dinamică postsplenectomie, atitudine justificată prin precizarea evoluției și prognosticului acestora. Urmând aceste premize, studiul de față efectuează o trecere în revistă a managementului unor cazuri particulare de tromboză a axului venos spleno-porto-mezențeric, apărute la pacienții ciroțici splenectomizați în clinică și, nu în ultimul rând, impactul lor asupra evoluției bolii hepatice.

Material si metode

A fost efectuat un studiu retrospectiv ce a inclus pacienți ciroțici operați în Clinica de Chirurgie Nr. 1, Departamentul de chirurgie hepatobiliopancreatică a SCR "T. Moșneaga". Cazuistica studiată reunește un număr de 387 de cazuri de ciroză hepatică chirurgical asistate pentru splenopatie portală asociată cu hipersplenism sever, aflate în clasele Child-Pugh A / B / C : 19 / 333 / 35. Procentual au fost 57% femei și 43% bărbați cu vârste cuprinse între 18 și 64 ani. În plan etiologic, HBV s-a înregistrat la 201 pacienți, HCV – la 123 pacienți și altele – la 63 pacienți. Afecțiunile asociate cirozei hepatice au fost unice sau multiple și anume: cardiace (13 %), pulmonare (9 %), metabolice (24%) și altele (26%).

Toți pacienții au beneficiat de evaluare complexă și pregătire preoperatorie după un protocol diagnostic și terapeutic individualizat ce a inclus și: endoscopia digestivă superioară diagnostică și curativă, scanarea cu radioizotopi, examene ecoDoppler portal, computer tomografic abdominală și laparoscopia diagnostică, după indicații. Metodologia perioperatorie aplicată în decursul studiului a inclus managementul endoscopic preventiv (banding a varicelor esofagiene grad II-III cu risc hemoragic înalt), tromboprofilaxia cu heparine cu greutate moleculară mică asociată tratamentului hepatotrop / sindromal complex și medicația antivirală argumentată, corelată cu etiologia cirozei și consecințele hematologice ale hipersplenismului.

Rezultate

Tehnicile chirurgicale practicate au fost adaptate stadiului evolutiv al hipertensiunii portale și ajustate statusului funcțional hepatic. Din totalul de pacienți ciroțici cu hipertensiune portală și hipersplenism sever, operați, 92,2% au beneficiat de devascularizarea azygo-portală Hassab (abord deschis – 311, laparoscopic – 46 cazuri); în 18/387 cazuri s-a realizat transplant hepatic. Șunturi portosistemice selective au fost practicate în 8/387 cazuri și splenectomia singulară în altele 4/387 cazuri. Din punctul de vedere al rezultatelor, mortalitatea intraoperatorie înregistrată a fost nulă, cea postoperatorie precoce – 14 cazuri (3.62%). Rata generală a complicațiilor trombotice, hemoragice și septică, apărute postoperator în succesivitate, dependente sau independente una de alta, a fost de 14,5% (56 cazuri). Urmărirea ecografică, la diferite etape postoperatorii, a identificat 46 cazuri (11,9%) cu TAVS: 21 / 45,6% în primul an, (14 / 30,4%) – la al II-lea an, (11/23,9%) la al III-lea an de monitorizare; dintre aceștia: 26 pacienți au fost de sex masculin (56,5%) și 20 de sex feminin (43,5%) cu vârste cuprinse între 22 și 65 ani. Studiul evidențiază faptul că, 73,2% dintre subiecții cu TVP au prezentat debut lent, tradus cu febră postsplenică, durere cu sediu epimezogastric, ascită tranzitorie, astenie fizică, alte 26,8% cazuri au fost asimptomatice, înregistrate incidental la ecoDopplerografie de

control. Dispariția și/sau recanalizarea trombului venei porte și creșterea vitezei și fluxului portal s-au obținut în 89,3% cazuri, toate aflate sub terapie antiagregantă plachetară și anticoagulantă aplicată după un protocol conceput și validat în Clinica 1 Chirurgie [3]. Retromboze la nivelul sistemului venos portal, care au condus la decompensare parenchimatosa (ascită – 4 cazuri) și vasculară (hemoragii digestive variceale – 2 cazuri), au fost înregistrate la 10,7% cazuri aflate sub monitorizare pe parcursul a 3 ani postoperator. Din acest eșantion de pacienți, 3 cazuri (37,5%) au prezentat și tromboză a vv. mezențerică, două din ele cu evoluție particulară, le prezentăm în continuare.

1. Prezentare de caz. Pacient V. G., în vârstă de 41 de ani, vechi cirotic, splenectomizat în urmă cu 11 ani pentru splenomegalie/hipersplenism sever se internează în Clinica 1 Chirurgie prin transfer din secția de hepatologie, cu suspecție de abdomen chirurgical. Din antecedentele personale: după șapte ani postsplenectomie a prezentat tromboză de venă portă asociată cu un episod de hemoragie digestivă variceală sancționată prin banding endoscopic curativ urmat de terapie antitrombotică cu recanalizarea trombului. A urmat o perioadă de acalmie. Recent, în Clinică, la data internării, se pun în evidență dureri abdominale periodice și distensie moderată prin ascită, tranzit intestinal capricios, alterarea stării de sănătate. EcoDopplerografia portală a arătat aspect de tromboză porto-mezențerică cu reflux masiv coronar, ascită (Fig. 1).

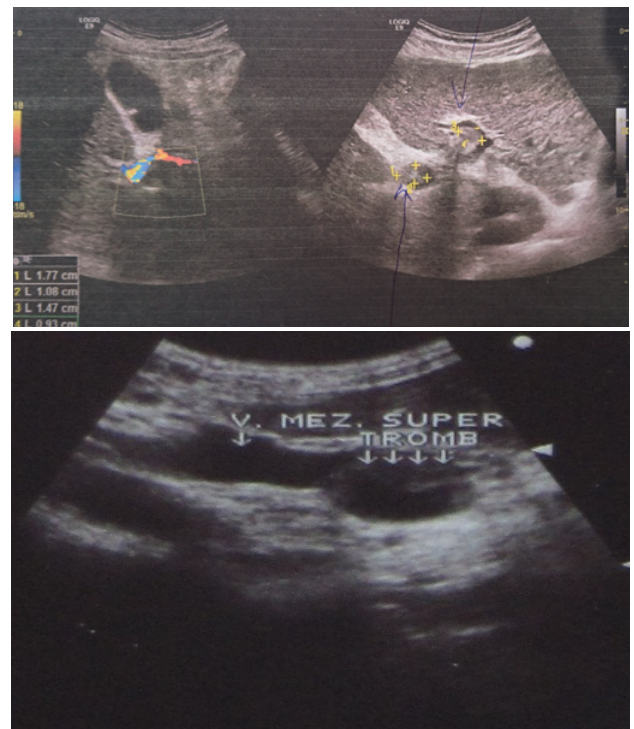


Figura 1 (a și b). a) Tromboza de vena portă ram drept-stâng; b) Tromboza de v. mezențerică superior.

Endoscopia digestivă – varice esofagiene grad III cu risc hemoragic înalt. Probe hepatice: fermentemie ușoară, hipoalbuminemie cu mici devieri de la normă, trombocitoză (tr. = 212.000/ mm³), leucocitoză (L=12.300). Tușeu rectal – hemoroizi micști gr. III. După 24 ore de tratament hepatotrop/sindromal, hipotensor, anticoagulant cu HGMM pacientul prezintă agravare continuă a stării generale, evoluție clinică nefavorabilă asociată cu dureri abdominale violente,

distensie, și rigiditate musculară. După o scurtă reechilibrare hidroelectrolitică și acidobazică, suspectându-se abdomen acut de tip ocluziv/peritonitic, se practică laparoscopia diagnostică care constată infarct enteromezenteric afectare totală, ascit-peritonită hemoragică. Cazul se etichetează ca inoperabil, se recoltează bacterologic, se drenează cavitatea peritoneală. Absența chirurgicală este impusă de starea cardiocirculatorie decompensată, preterminală. Deces prin MODS. Necropsia: ficat micro-macronodular, atrofiat, tromboză veche a vv. portă și mezenterice, infarct intestino-mezenteric afectare totală, peritonită difuză, varice eso-gastrice.

Particularitatea cazului o constituie tromboza porto-mezenterică prin congestie venoasă, statut procoagulant din contextul cirozei hepatice, urmată de splenectomie cu debut de abdomen acut și răsunset clinic dramatic (infarct intestino-mezenteric, deces prin sepsis / MODS).

2. Prezentare de caz. Pacienta V. S., în vârstă de 53 ani, se prezintă la camera de gardă cu tabloul clinic al unei hemoragii digestive superioare exteriorizată prin vome în zaț de cafea, scaun melenic. Bolnava se află sub observația Clinicii de medicină internă cu diagnosticul de ciroză hepatică HBV, Child B, evoluție progresivă, hipertensiune portală IIB, splenomegalie / hipersplenism sever autoimun. În aprilie 2017 a fost documentată cu tromboză de vena portă, recanalizare sub tratament. Examenul endoscopic la internare relevă varice esofagiene gr. III, hemoragie variceală Forrest IIB. Se

practică bandare endoscopică curativă, tratament de corecție volemică și hematică în secția ATI. Evoluția postintervenție este satisfăcătoare. Analizele de laborator cu ameliorare, dar se evidențiază o anemie moderată (er. - 3,8, Hb - 98 g/l), sindrom citolitic slab pronunțat (ASAT - 71,4, ALAT - 49,7U/l), trombocitopenie (tr. = 76.000 mm³), hipoalbuminemie (36,8 g/l). Ecografia abdominală: ficat cirotic, splenomegalie (19,2 x 11,3 cm), vena portă - 1,6 cm, prost delimitată (meteorizm). În rest ecografia nu descrie alte modificări. În aceste condiții, se pune problema intervenției chirurgicale adresate splenopatiei portale. Se practică devascularizare azygo-portală Hassab-Kaliba, splenectomia, fără incidente intraoperatorii. Postoperator - tratament protocolar în ATI, inclusiv sindromal / hepatotrop. În ce-a de-a noua zi după intervenția chirurgicală practică, starea generală a pacientei brusc s-a degradat, prezentând dureri violente abdominale nelocalizate, sub formă de colici, apărare musculară, meteorizm, vome repetate, subfebrilitate. Ecografia abdominală: lichid în cavitatea peritoneală, distensie aerică a intestinului subțire. Rx abdominală pe gol: niveluri hidroaerice. Se intervine chirurgical pentru abdomen acut ocluziv. Surpriza intraoperatorie: tromboză enteromezenterică segmentară venoasă (ultimele anse ale ileonului terminal, pe parcursul a cca 70 cm, cu aspect de infarct venos și leziuni ireversibile, destinse, de culoare cianotică, cu pereți îngroșați / edemați, gangrenos schimbați). Lichid ascitic seros hemoragic (600 ml). Rezolvare chirurgicală: rezecția segmentară a ilionului afectat, extinsă până la țesutul sănătos, montarea ileo-ileo anastomozei (Fig. 2).

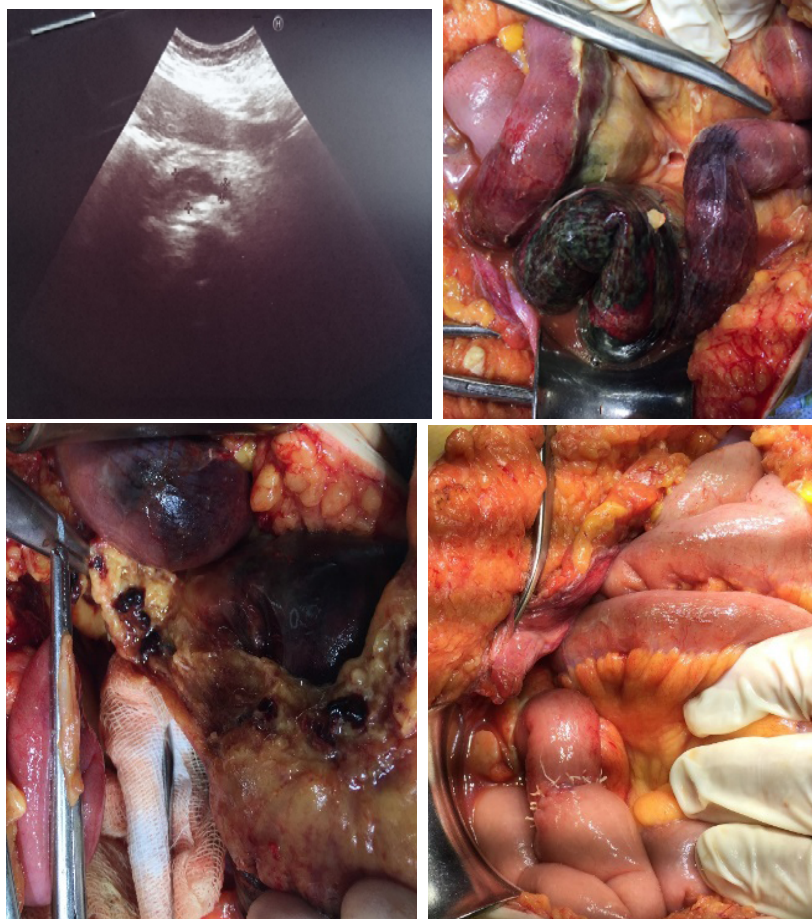


Figura 2. Tromboza v. mezenterice superioare: aspect ecografic și intraoperator.

Examenul histopatologic confirmă diagnosticul. Externată după 22 zile de la internare, chirurgical vindecată cu recomandările pentru tratament cu anticoagulante. Pacienta este monitorizată clinico-biologic cu menținerea funcției hepatice compensate, tabloului hematologic satisfăcător susținut; ecoDopplerografia portală peste 6 luni – date de tromboză în axul venos spleno-portal lipsesc, endoscopic – varice esofagiene gr. I-II.

Particularitatea cazului. Tromboza porto-mezențerică cu simptomatologie necaracteristică pentru diagnostic. Ecografia abdominală și examinarea în modul Doppler, în aceste condiții, puțin sensibile în vizualizarea ariilor venoase portale conexe, inclusiv mezențeric. Laparotomia exploratorie a influențat pozitiv diagnosticul precoce și conduita în tactica de tratament chirurgical.

Discuții

Tromboza sistemului venos portal este una din cele mai dramatice complicații ce poate surveni în evoluția cirozelor hepatice sau consecutiv chirurgiei hipertensiunii portale. Complicațiile trombotice ce urmează splenectomia includ tromboza la nivelul sistemului porto-mezențeric, caval și embolia pulmonară. Această observație este confirmată și de studiul nostru, care arată că pacienții cirofici, independent de etiologie și gestul chirurgical practicat, prezintă risc trombotic porto-mezențeric înalt. Actual, se consemnează o creștere a incidenței și prevalenței trombozei axului venos portal la cirotic, probabil datorită creșterii performanței diagnostice, a mijloacelor tehnice non-invasive de detecție: ultrasonografia Doppler, accesul la tomografie computerizată (CT) și rezonanță magnetică nucleară (RMN). Utilizarea acestor metode imagistice în studiul nostru, efectuat prin analiza bazei de date a Clinicii 1 Chirurgie, a demonstrat că ecografia abdominală este o metodă puțin sensibilă în vizualizarea ariilor venoase mezențeric versus v. portă. Constatările raportate de studiul nostru permit să emitem postulatul cum că impactul tratamentului antitrombotic-antiplachetar prevăzut de protocoale terapeutice asupra incidenței complicațiilor trombozei din sistemul venos portal, în timp, este semnificativ și extrem de util în procesul decizional terapeutic perioperator. Acest lucru este în concordanță cu datele altor studii, care au demonstrat că trombozele portale tratate cu HGMM urmată de warfarină timp de 3-6 luni

determină resorbția totală a trombozelor în 67% cazuri și resorbția parțială în 13% cazuri [2]. Mai mult, datele prezentate la cea de-a 62-a Întâlnire Anuală a Societății Americane pentru Studiul Afecțiunilor Hepatice susțin și recomandă de a aplica tratamentul cu heparine cu greutate moleculară mică care duce la mai puține evenimente tromboembolice și crește durata de viață la pacienții cu ciroză. O altă problemă adusă în discuție este riscul înalt posttrombotic de sângerare digestivă, deja crescut din cauza varicelor esofagiene. Identificarea acestui subgrup în seria de pacienți analizată și selecția acestora pentru a fi candidați la tratamentul endoscopic are un rol important, demonstrat prin beneficiul potențial al ligaturării endoscopice profilactice sau curative pentru pacienții cu risc crescut de hemoragie. De menționat este și necesitatea unui protocol de colaborare între chirurg, hepatolog, endoscopist cu optimizarea indicațiilor către tratamentul multimodal: endoscopie intervențională curativă, terapie medicamentoasă (hepatotropă/sindromală/antivirală, endoscopic și chirurgical, după indicații) și, drept consecință, îmbunătățirea rezultatelor terapeutice ale chirurgiei hipertensiunii portale. Aceste constatări, ca și datele prezentate în studiul nostru, dovedesc faptul că TAVS rămâne o componentă importantă a evoluției cirozei după splenectomie care presupune o supraveghere clinico-imagistică trimestrială pe termen mediu și lung, controlul varicelor esofagiene și stării funcționale hepatice asociate unor secvențe terapeutice.

Concluzii

1. Diagnosticul de tromboză porto-mezențerică descrie un prognostic nefavorabil, dar strict legat de localizarea lui, de durata de timp posttromboză, de prezența altor complicații asociate și de stadiul evolutiv al bolii cronice hepatice.
2. Rezultatele sugerează că complicațiile trombotice post-splenectomie pot fi controlate printr-o evaluare complexă preoperatorie ce asociază măsuri preventive, printr-o corectă alegere a momentului indicației chirurgicale și tehnicilor optime și prin monitorizarea și ajustarea postoperatorie periodică a schemei terapeutice la pacientul cirotic cu statut postchirurgical, care rămâne la risc crescut pe toată durata vieții sale.
3. Posibilitatea crescută a trombozei și retrombozei porto-mezențerică în cursul evoluției cirogene a pacientului cirotic chirurgical asistat necesită terapie anticoagulantă de durată, mod de administrare flexibil, monitoring imagistic și endoscopic.

Bibliografie

1. Anghelici Gh., Tciaciuc E., Crudu O., Gaidău M. Tromboza portală în evoluția complicațiilor cirozei hepatice. Sănătate publică, Economie și Management în Medicină. 2016, nr.2(66), p. 135-41
2. Buzele R., Barbier L., Sauvanet A., Fantin B. Medical complications following splenectomy. *Jurnal of visceral surgery*, 2016, Vol.153, Nr.4, p. 277-286
3. Cazacov V. Supravegherea clinică, imagistică și endoscopică a pacienților cu ciroză hepatică operați pentru hipertensiune portală. *Arta Medica*, 2018, Nr. 3 (68), p.17-21.
4. Ghidirim Gh., Revencu S. Tromboza venoasă mezențerică – complicație rară a pancreatitei acute. *Arta Medica* 2009, Nr. 2 (35), p.82-84
5. Jardan D., Cemîrtan R., Bernaz E., et al. Ischemia mezențerică acută. Ghid practic bazat pe protocoalele internaționale de tratament. *Arta Medica*. Nr. 1 (66), 2018, p.25-35.
6. Kawanaka H, Akahoshi T, Tomikawa M et al. Risk factors for portal venous thrombosis after splenectomy in patients with cirrhosis and portal hypertension. *British J Surg*, 2010, 97 : 910-916.
7. Krauth MT, Lechner K, Neugebauer EA, Pabinger I. The postoperative splenic/portal vein thrombosis after splenectomy and its prevention--an unresolved issue. *Haematologica*, 2008, 93(8):1227-32.
8. Li MX, Zhang XF, Liu ZW, Lv Y. Risk factors and clinical characteristics of portal vein thrombosis after splenectomy in patients with liver cirrhosis. *Hepatobiliary Pancreat Dis Int.*, 2013, 12:512-519.
9. Mellinger JL, Volk ML Multidisciplinary management of patients with cirrhosis: a need for care coordination. *Clin Gastroenterol Hepatol*. 2013; 11(3):217-23.
10. Shapovalov AS. Surgical treatment and prevention of recurrent bleeding from varicose dilated esophagus and stomach veins in patients with liver cirrhosis. Dissertation for the degree of candidate of Medical Sciences. Rostov-on-Don, 2016.

11. Tomas A., Miriam L., Marta R., et al. Efficacy and safety of anticoagulation in non-malignant portal vein thrombosis in patients with liver cirrhosis. *Gastroenterol. hepatol.* (Ed. impr.); 41(10): 611-617, dic. 2018.
12. Weiss E., Paugam-Burtz. *Le Congres Conferens d Essentiel.* Paris, 2017.
13. Wu S, Wu Z, Zhang X, Wang R, Bai J. The incidence and risk factors of portal vein system thrombosis after splenectomy and pericardial devascularization. *Turk J Gastroenterol.* 2015;26:423-428.
14. Zocco M A, Di Stasio E, De Cristofaro R, et al. Thrombotic risk factors in patients with liver cirrhosis: correlation with MELD scoring system and portal vein thrombosis development. *J Hepatol* 2009; 51: 682-9.
15. Куркина И.А., Маевская М.В., Ивашкин В.Т. Гиперкоагуляция и тромбоз у больных циррозом печени. Спецвыпуск «ГАСТРОЭНТЕРОЛОГИЯ». 2015, № 3, с.21-25.
16. Лечение осложнений цирроза печени: методические рекомендации для врачей. *Российский журнал гастроэнтерологии, гепатологии.* 2009, №1, С. 78-86.
17. Онницев И. Е., Дзидзава И. И., Котив Б. Н., и др. Профилактика ранних послеоперационных тромбозов портокавальных шунтов у пациентов с циррозом печени. *Курск. науч. практ. вестн. "Человек и его здоровье"*, 2018, № 1, С. 54-60.